

Quando a apendicite mascara a neoplasia do apêndice

Case report

Constança Azevedo; Filipa Dias Mendes; Luis Queiroz De Faria; Miguel Semião; Daniela Machado; Sofia Jardim Neves; Centro Hospitalar Universitário Cova da Beira

INTRODUÇÃO:

A neoplasia mucinosa do apêndice (NMA) é uma entidade rara, com uma incidência crescente entre os 0.54 e os 1.7%. Embora o seu diagnóstico seja, na maioria das vezes, incidental, pode revelar-se por um quadro compatível com apendicite aguda.

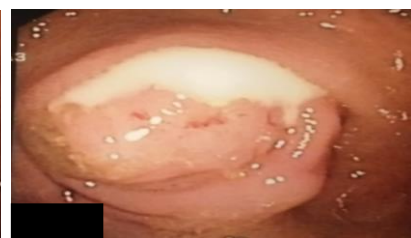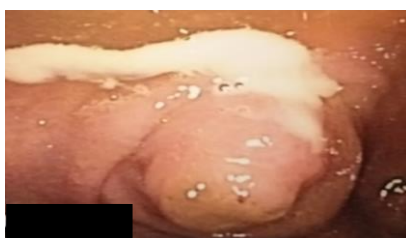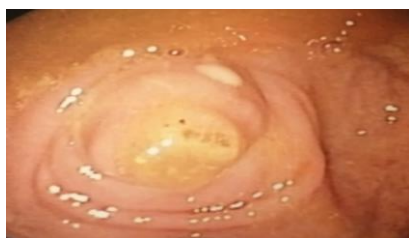CASO CLÍNICO:



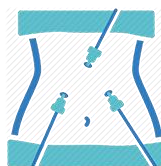
65 Anos

Dor abdominal na FID com meses de evolução

Colonoscopia de rotina com suspeita de apendicite aguda



Imagens 1 e 2: Imagens de colonoscopia levantando suspeita de apendicite aguda



Laparoscopia exploradora + Apendicectomia laparoscópica



Anatomia patológica: Neoplasia Mucinoso Apendicular de baixo grau (LAMN).

Tc toraco-abdomino-pélvico: Formação cólica com densidade de tecidos moles mal definida ao nível da válvula ileocecal.



Hemicolectomia direita
laparotômica



Lesão serreada do cego sem
displasia
Marges de exérese sem
neoplasia

CONCLUSÃO:

O diagnóstico de NMA em pacientes submetidos a apendicectomia é muito baixo e o seu tratamento depende do estadio da doença e da histologia da peça operatória, embora a apendicectomia possa ser curativa.